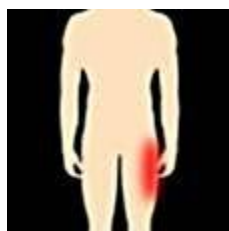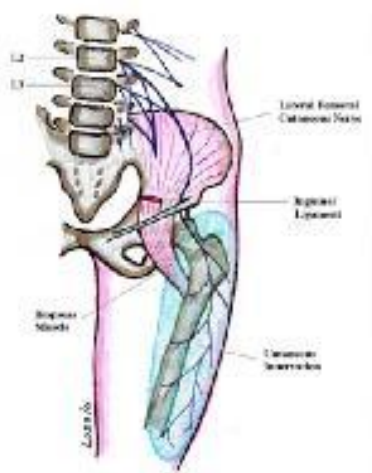


## Meralgia paresthetica, Compressie Nervus Cutaneus Femoris Lateralis

Dit is een specifieke aandoening van een van de belangrijke huidzenuwen van het dijbeen. Deze aandoening komt vaker voor bij mannen dan bij vrouwen. De kans neemt toe bij overgewicht, zwangerschap en diabetes. Het wordt gekenmerkt door pijn en tintelingen aan de zijkant van het bovenbeen.



De oorzaak is waarschijnlijk compressie van de zenuw die bekend staat als de nervus cutaneus femoris lateralis. Dit pijnsyndroom ontstaat doordat deze huidtak hoog in het lieskanaal in de verdrukking komt. De zenuw bevat geen spieraanstuurende vezels.



Allereerst moet u de prikkeling door zaken als brede riemen, portemonnee in de broekzak bij lang

zitten etc. voorkomen. Als de klachten niet verdwijnen kan een injectie met een ontstekingsremmer bij de beklemmingsplaats het probleem vaak oplossen. Blijven er desondanks veel pijnklachten bestaan dan kan een ander soort behandeling de zenuw uitschakelen.

Hierbij wordt gebruikt gemaakt van gepulseerde radiofrequente stroom waarbij een temperatuur wordt ontwikkeld van 42°. (zie info over radiofrequente stroom) Om de zenuw nauwkeurig te vinden wordt stroom met een frequentie van 50 Hz gebruikt. Als de naald in de buurt van de zenuw komt dan volgt een typische reactie tintelingen aan de buiten kant van de dijbeen. Omdat deze zenuwen geen spieraansturende vezels bevat, ontstaan er geen klopjes.